Abdruck aus dem
Centralblatt für Bakteriologie und Parasitenkunde.
Herausgeg. von **Dr. O. Uhlworm** in **Cassel.** — Verlag von **Gustav Fischer** in **Jena.**
XIII. Band. 1893. No. 11/12.

Rhopalocephalus carcinomatosus n. g. und sp. Kor. (Krebsparasit.)

Vorläufige Mittheilung

von

Prof. **Alexis Korotneff**

aus

Kiew.

Mit 15 Abbildungen.

Es kann nicht mein Zweck sein, hier die Carcinomlitteratur einer eingehenden Kritik zu unterziehen; ich verweise vielmehr diesbezüglich auf die Abhandlung von Prof. Podwyssozki und Dr. Sawtschenko[1]) und begnüge mich damit, meine eigenen Beobachtungen mitzutheilen und nur das zu erwähnen, was in den früheren Arbeiten meinen Ansichten zur Unterstützung dienen kann. Ich möchte nur noch eins bemerken: Es ist Vieles in den letzten paar Jahren darüber geschrieben worden, aber kaum kann das schon geprüfte sogar als rohes Material dienen, da die einzelnen bekannten Thatsachen ganz isolirt stehen und nicht mit einander in Einklang gebracht werden können. Es steht aber fest, dass wir es in den Carcinomgeschwülsten mit einem Parasiten und zwar gewiss mit einem thierischen Parasiten zu thun haben, aber handelt es sich dabei um eine einzige Form, oder um mehrere? sind es verschiedene Stufen einer unbekannten Entwickelung oder morphologisch reife Formen? Das blieben bis jetzt offene Fragen. Die Beobachtungen von Kossinsky, Sudakewitsch, Podwyssozki, Sawtschenko, Vedeler und Anderen durchmusternd, komme ich theoretisch zu dem Schlusse, dass die vollkommen entwickelte Form noch unbekannt ist; praktisch hat sich diese Ansicht vollständig bestätigt.

Meine Beobachtungen beziehen sich hauptsächlich auf ein Carcinoma labii, das ich dem Professor und Direktor der hiesigen chirurgischen Klinik, Dr. Rinneck, verdanke; beiseitig habe ich

1) Podwyssozki, W. und Dr. Sawtschenko, Ueber Parasitismus be Carcinomen. (Centralblatt f. Bakter. und Parasit. Bd. XI. 1892.)

auch einige andere Carcinome (Mammae maxillae etc.) untersucht, aber beständig dieselben Bilder bekommen; einen bedeutenden Unterschied zeigt nur ein Kolloidcarcinom, und wahrscheinlich müssen wir bei diesem einen besonderen spezifischen Parasiten annehmen. Ich muss dabei hinzufügen, dass Bilder und Beschreibungen von den Beobachtern, die eine sehr bedeutende Anzahl von Carcinomen untersucht haben, vollkommen mit meinen Beobachtungen stimmen und kaum etwas, was ich nicht gesehen habe, enthalten.

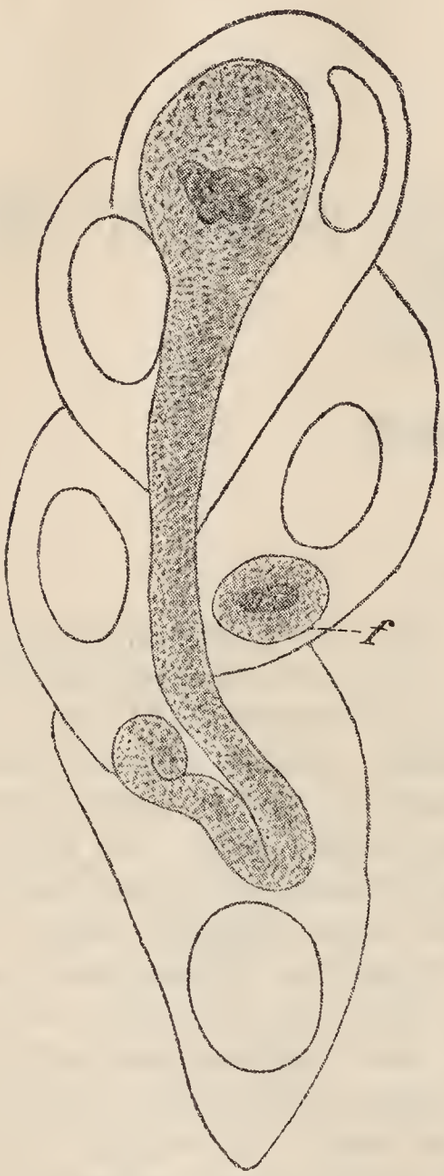

Fig. 1. Rhopalocephalus carcinomatosis. *f* junge Form.

Die erwachsene Form, die ich wegen ihren morphologischen Eigenthümlichkeiten als Rhopalocephalus carcinomatosus bezeichne, hat ein bandartiges, ich möchte sagen cestodenähnliches Aussehen (Fig. 1), besitzt einen verdickten Kopf, der sich in einen länglichen Körper fortsetzt. Im Kopfe befindet sich ein Kern, der aber keine bestimmten Konturen hat und eher als Fleck, aber nicht als Bläschen anzusehen ist. Dieser Fleck besteht aus einem grobkörnigen Plasma und färbt sich mit der Farbe von Biondi ziegelroth, indem der übrige Körper einen Orangeton bekommt. Der Körper des Rhopalocephalus ist stark begrenzt, bildet keine Pseudopodien und besteht aus einem feinkörnigen Plasma; das ganze Aussehen beweist, dass wir es mit einem gregarinenartigen Geschöpf zu thun haben. In der Umgebung der ausgewachsenen Form befinden sich in einer grossen Anzahl junge Parasiten, die eine elliptische Keulenform besitzen, einen grobkörnigen Fleck im Innern haben und in einer Krebszelle eingeschlossen sind; mit dessen Wachsthum zieht sich die Zelle aus und wie in der Fig. 1 wird die Grenze der Zelle von dem Parasiten bedeutend überschritten. Der junge Parasit hat einen besonderen Einfluss nicht nur auf die von ihm eingenommene Zelle, sondern auch auf alle die umgebenden Elemente. Die eingenommene Zelle wird bedeutend grösser, bekommt eine Kugelform und übt dann eine ganz mechanische Wirkung auf die umgebenden epithelialen Elemente; die letztern befinden sich nämlich unter einem centrifugalen Drucke der vom Parasiten bewohnten inneren Zellen und einem centripetalen Drucke der umgebenden normalen Gewebe; deswegen werden die in Rede stehenden Zellen abgeplattet, sichelförmig ausgezogen und umgeben kreisartig die centrale Parasitenzelle (Fig. 2). Ich muss hier noch zufügen, dass der junge Parasit schon fähig ist, sich durch Theilung zu vermehren

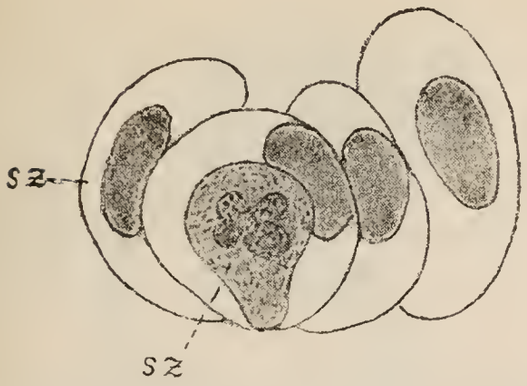

Fig. 2. *p* Parasit; *sz* sichelförmige Krebszellen.

Fig. 3. Der Parasit theilt sich.

(Fig. 3); auf diese Weise wird der innere centripetale Druck immer grösser und grösser und die Anzahl der sichelförmigen Zellen wächst bedeutend; so entstehen in Carcinomperlen Bildungen (Fig. 4), und ich behaupte, dass im Centrum jeder Perle sich bestimmt ein oder mehrere durch Teilung entstandene Parasiten befinden. Diesem Prozesse entsprechend verändern sich die centralen Zellen der Perlen, sie unterliegen einer Reduktion, zerfallen, bilden einen Detritus, in dem die gregarinenähnlichen Formen oft wimmeln; dieser Detritus steht unstreitig in nächster Beziehung zur Infektion des erkrankten Organismus. Zu erwähnen wäre hier, dass die Gregarinenform in einer früheren Entwickelungsstufe von Dr. Sawtschenko[1]) und Vedeler[2]) schon erwähnt war.

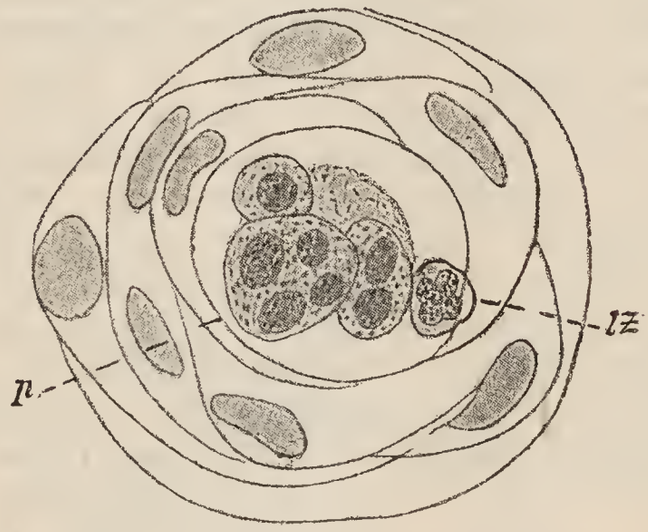

Fig. 4. Eine ausgebildete Perle. *p* Parasit; *lz* lymphatische Zelle.

Wollen wir jetzt den Entwickelungscyclus des Rhopalocephalus verfolgen. Wir sehen nämlich, dass nicht alle jungen Parasiten sich in eine in Fig. 1 dargestellte Form verwandeln; einige bekommen vielmehr bald einen stark begrenzten Kern mit einem Körperchen und Chromatin und umgeben sich mit einer stark lichtbrechenden Kapsel. Eine so verschiedene Entwickelung kann im Zusammenhange mit der Nahrung stehen; ist diese reichlich, so wächst der Parasit aus, ist sie gering, so incistirt er sich (Fig. 5). Die inkapsulirte Form wird bald ganz coccidienähnlich; sie war schon von Kossinsky und Sudakewitsch beschrieben worden. Diese Form sieht wie eine Kugel aus, die eine feste, doppeltkonturirte Wand hat und in dem feinkörnigen Inhalte ein Keimbläschen besitzt.

---

1) Sawtschenko, Parasiten der Carcinome. (Centralblatt f. Bakter. und Paras. Bd. XI.)

2) Vedeler, Et kraetdyr. (N. Mag. f. Laeger. 1891. No. 7.)

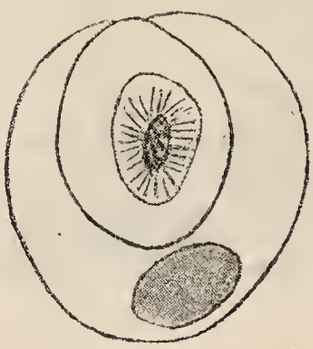

Fig. 5. Ein sich inkapsulierender Zooid.

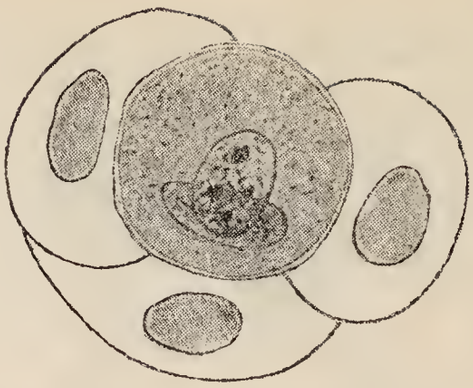

Fig. 6. Entstehung eines Zooides in der Coccidienform.

Diese coccidienähnliche Form ist als ein Ausgangspunkt der ganzen Entwickelung des Rhopalocephalus anzusehen; es entstehen nämlich in seinem Innern Larven, denen ich den Namen „Zooiden" geben werde (Fig. 6), Larven, welche aus dem Mutterkörper hinaustreten, in die umgebenden Krebszellen hineindringen und dort zu erwachsenen gregarinenähnlichen Organismen (Fig. 1) auswachsen. Ohne auf die Frage der Entstehung der Zooiden gründlich einzugehen, möchte ich hier nur sagen, dass sie theils auf Kosten des chromatischen Keimbläschens, theils des Coccidienplasmas sich ausbilden. Die Form der Zooiden ist länglich oval und zugespitzt. Die „Zooiden" sind aber nicht die einzigen Nachfolger der Coccidie: es entstehen noch andere Abkömmlinge dieser Grundform — es sind im Allgemeinen die für Sporozoen charakteristischen Sporozoiden (sichelförmige Körper, Bütschli, corps falciformes Balbiani) — ausgezogene und gewöhnlich bohnenartig gekrümmte Körper, die aus einer hyalinen Cyste bestehen und im Innern eine Plasmaanhäufung ohne einen färbbaren Kern besitzen (Fig. 7); diese Anhäufung ist von der Cyste wie abgetrennt, bildet die Centralaxe des Sporozooids und behält diese Lage vermittelst dreier hyaliner Fäden, welche sie an die Wand der Cyste anknüpfen. Im Allgemeinen kann man den Sporozooid mit einem Zooid, der eine Cyste bekommen hat, vergleichen; es gibt kaum einen anderen wesentlichen Unterschied. Jede Coccidie besitzt in einer bestimmten Stufe ihrer Entwickelung nur einen Zoo- oder einen Sporozooid und nie die beiden Bildungen zusammen.

Fig. 7. Entstehung eines Sporozoides in der Coccidienform.

Wir wollen jetzt das Schicksal dieser beiden Coccidiennachkömmlinge verfolgen. Nach der Befreiung des Zooids aus der Coccidie und nach dessen Eindringen, wie es beschrieben war, in eine Carcinomzelle, bildet sie wie früher eine Gregarinenform oder eine eingekapselte Coccidie. Die Veränderung des Sporozooids ist eine sehr bedeutende: nach der Befreiung aus der Krebszelle platzt seine Cyste und das innere plasmatische Wesen krümmt sich um eine der umgebenden Carcinomzellen, ohne in ihr Inneres hineinzudringen (Fig. 8—9); er wird bald platt, zieht sich in die Breite aus, schickt nach allen Seiten Pseudopodien und verwandelt sich mit einem Worte in

Fig. 8 und 9. Das Freiwerden des Sporozoides.

eine kleine Amöbe mit einem schwach ausgeprägten Kern (Fig. 10). Diese Amöbe wächst sehr rasch und bildet zwischen den Carcinomzellen einen Raum, in dem sie ganz verschiedene Formen annehmen kann

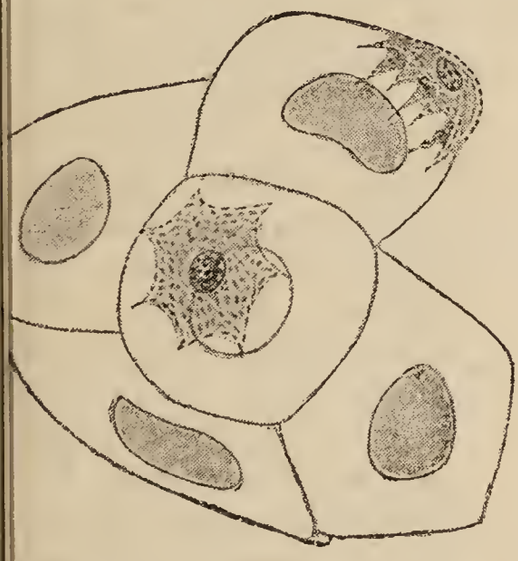

10. Die Veränderung des Sporozoides in eine kleine Amöbe.

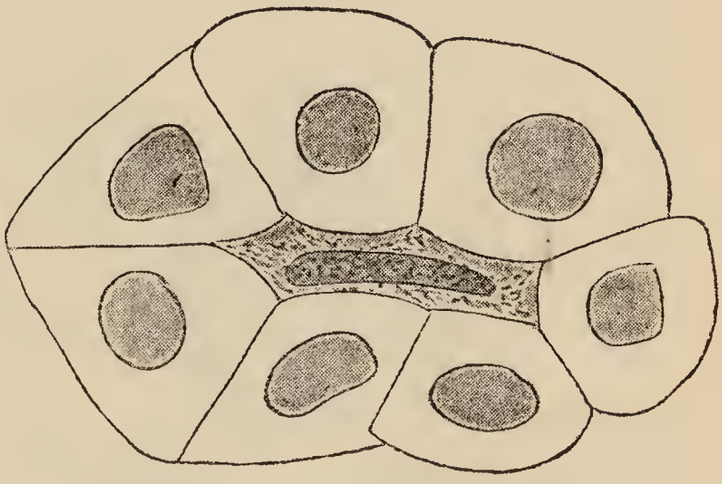

Fig. 11. Carcinomamöbe.

(Fig. 11). Der Kern dieser Amöbe wird lang und unterscheidet sich augenblicklich von den Kernen der Carcinomazellen. Die Zahl der Amöben wird oft sehr bedeutend und in dem schon erwähnten Carcinoma labii, das ich hauptsächlich untersucht habe, ist die ganze Geschwulst von Amöben ganz verschiedener Grösse vollständig durchdrängt. Dass diese höchst wichtige Eigenthümlichkeit der Carcinomgeschwülste bis jetzt übersehen war, erklärt sich dadurch, dass verschiedene Konservirungsarten und spätere Behandlung beim Schneiden die schon platte Form ganz bis zum Verschwinden unterdrückt haben. Eine Sublimatbehandlung und Schneiden mit der freien Hand ohne jede vorausgehende Paraffin- oder dergleichen Einschmelzung macht das Amöbenvorkommen ganz evident. Die Carcinomamöben beschränken sich nicht auf die Epithelialschicht, sie sinken in das Bindegewebe und ich halte es für möglich, dass sie sehr weit in den carcinomkranken Organismus hineindringen

und eine für diese Krankheit charakteristische Kachexie hervorrufen. Es wird daher nicht erstaunlich sein, wenn die Carcinomamöben in verschiedenen Organen eines kachektischen Kranken in einer bedeutenden Anzahl vorkommen [1]). — Augenblicklich ist das übrigens nur eine Vermuthung, die gewiss weitere Untersuchungen fordert.

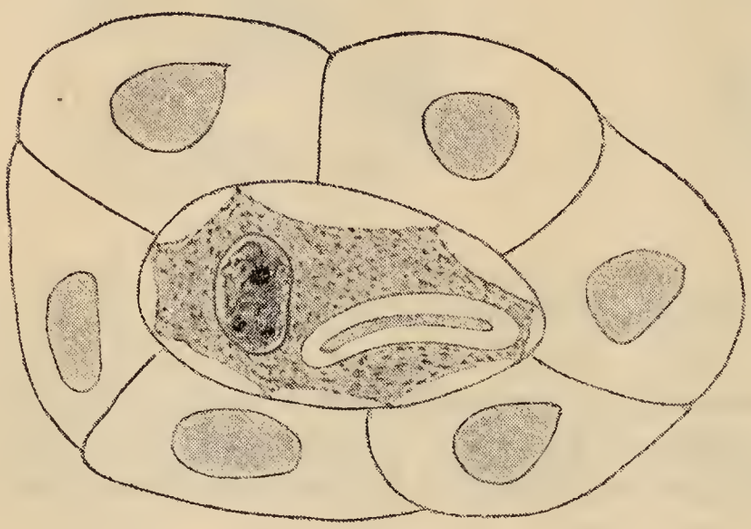

Fig. 12. Eine Carcinomamöbe mit einem Sporozooid.

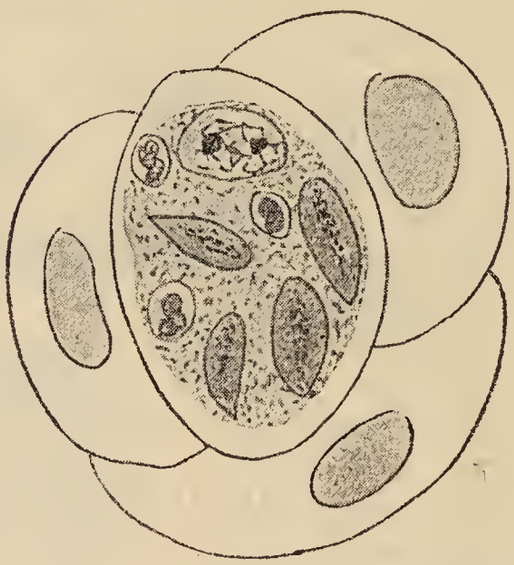

Fig. 13. Carcinomamöbe mit vier Zooiden.

Die Carcinomamöbe bietet uns folgende Eigenthümlichkeiten: Wenn der intercellulare Raum, den die Amöbe eingenommen hat, gross geworden ist, erscheint eine Kapsel, die nicht den Parasiten selbst umgibt, sondern den erwähnten Raum tapezirt und seiner Form nach nicht rund, sondern unregelmässig erscheint; dabei ist die Amöbe der Kapsel vermittelst zahlreicher Pseudopodien verbunden. In derselben Weise wie bei der coccidienartigen Form entstehen im Innern der Amöbe Zooiden und Sporozoiden, und da die Masse der Amöbe viel grösser als die Coccidie ist, so können diese Bildungen in einer viel bedeutenderen Anzahl vorkommen: so sehen wir, der Fig. 13 entsprechend, in der inkapsulirten Amöbe vier Zooiden, es kann auch sein, dass zu gleicher Zeit Zooiden und Sporozoiden in derselben Amöbe entstehen. Was den weiteren Entwickelungscyklus betrifft, so verwandeln sich die Zooiden in Coccidien, die Sporozooiden aber nur immer in Amöben.

Oft sind besondere Bildungen zwischen den Carcinomzellen zu finden, die eine Agglomeration von Alveolen mit stark lichtbrechenden Konturen (Wänden) vorstellen; das Innere der Alveolen ist schleimig und färbt sich ganz schwach (Fig. 15), es sind leere Cysten von Sporozooiden, die von dem Plasmainhalte verlassen sind und gewöhnlich von lymphatischen Zellen eingenommen werden; ich finde daher

1) Die Stoffprodukte des Parasites sind gewiss genügend, um die Intoxikation hervorzurufen, aber die Amöbe, neue Carcinomherde bildend, muß wohl dem kachektischen Prozesse einen intensiven und spezifischen Charakter verleihen.

Fig. 14. Carcinomamöbe mit einem Zoo- und einem Sporozoid.

Fig. 15. Leere Cysten der Sporozoiden.

die Meinung, die neulich in der Litteratur ausgesprochen ist (Ruffer und Walker)[1]), dass es gestorbene Parasiten sind, unhaltbar.

Die entdeckten Thatsachen über den Rhopalocephalus beweisen, dass wir es mit einem Wesen zu thun haben, in dem Eigenthümlichkeiten zwei verschiedener Gruppen (Coccidien und Gregarinen) zusammengebracht sind, einerseits weist die Alternation von zwei Entwickelungsphasen: einer freien (Amöbe) und einer inkapsulirten, auf eine Coccidie hin, andererseits deuten die morphologischen Eigenthümlichkeiten eines ausgewachsenen Rhopalocephalus, dann eine von mir oft beobachtete Kopulation auf eine wahre Gregarine. Es ist bekannt, dass bei den Coccidien die Zahl der Sporozooiden gewöhnlich gering oder sogar einzeln ist — ich fand das immer beim Rhopalocephalus; nach der Beschreibung von Sawtschenko aber zu urtheilen, müssen wir annehmen, dass die Sporozooiden auch sehr zahlreich sein können, was gewissermassen auf die Gegarinen hinweist. Mit vollem Rechte können wir den Rhopalocephalus als Zwischenform von den Coccidien zu Gregarinen ansehen.

Eine sehr streitbare Frage ist das Verhältniss des Parasiten zur Aetiologie des Krebses, aber doch können wir schon, wie es mir scheint, auf die oben auseinandergelegten Thatsachen basirend, einige plausible Vermuthungen aussprechen. Den Leitfaden finden wir in der Frage, welchen Einfluss der beschriebene Parasit auf die Carcinomzellen, unter denen er sich befindet, ausübt. Ich habe schon die Thatsache hervorgehoben, dass die von dem Parasiten bewohnte Zelle nur grösser wird, ohne sich zu vermehren[2]). Dieselbe Eigenthümlichkeit ist für die umgebenden Zellen zu konstatiren — die Zellen vermehren sich nicht, das Carcinom wächst unter dem Einflusse des Parasiten nicht und ich möchte noch mehr sagen: die Krebszellen vermehren sich gerade dort, wo kein Parasit vorkommt. Der Boden ist von dem Parasiten nicht produzirt, aber demungeachtet ist die Veränderung, die er in ihn hineinbringt, sehr bedeutend.

1) On some parasitic Protozoa found in cancerous tumors. (The Journal of Pathology and Bacteriology. 1892. Oktober.)

2) In dieser Hinsicht ist eine Vergleichung mit dem Myxosporidium (Korotneff, Myxosporidium bryozoides. Ztschr. f. wiss. Zool. Bd. LII) zu bezeichnen; dort wirkt der Zellenparasit in der Weise, dass der Kern sich rasch ohne Karyokinese segmentirt und die Zelle sich in ein Plasmodium verwandelt, hier behält sie den morphologischen Charakter einer wahren Zelle, die nur auswächst.

Die schon mitgetheilten Beobachtungen beweisen, dass der regressive Charakter, dem der Krebs unterworfen ist, von dem Rhopalocephalus abstammt, ihm verdankt der Krebs die Nekrose seiner Zellen und den verderblichen Einfluss, den diese Neubildung auf den ganzen Organismus ausübt. Ich will damit sagen, dass theoretisch ein Carcinom ohne Parasiten keine besondere Schädlichkeit haben kann; praktisch, oder besser gesagt klinisch, scheinen die Carcinome ganz verschieden auf den erkrankten zu Organismus wirken; oft bekommt, wie allgemein bekannt ist, diese Krankheit eine sehr latente Form und es ist mir von mehreren klinischen Autoritäten mitgetheilt worden, dass im hohen Alter solche Carcinomformen vorkommen, die ohne jeden Einfluss auf die lymphatischen Drüsen, die ihren normalen Charakter behalten, verlaufen. Ich möchte sagen, dass diese infektionslosen Formen in gewissem Masse unschädlich und höchst wahrscheinlich parasitenlos sind; so ein Carcinom ist eine schädellose epidermoidale Bildung, die mit einer beliebigen epidermoidalen Bildung (Haaren, Hufen, Krallen, Schwiele) zu vergleichen ist. Eine ganz andere Frage ist die: Wo liegt der Impuls einer abnormen epidermoidalen Bildung eines Krebses? Aber auch bei dieser Frage können wir jetzt, dank den massenhaften klinischen Beobachtungen, mit einem bestimmten Rechte sagen, dass hier eine lokale traumatische Ursache, welche die lokale Ernährung gänzlich verändert, zu suchen ist.

Villefranche-sur-Mer, 25. Dezember 1892.